Т. Б. Мёллер, Э. Райф

карманный атлас

РЕНТГЕНОЛОГИЧЕСКОЙ АНАТОМИИ



Лаборатория ЗНАНИЙ

КАРМАННЫЙ АТЛАС РЕНТГЕНОЛОГИЧЕСКОЙ АНАТОМИИ

Pocket Atlas of Radiographic Anatomy

Torsten B. Moeller, MD
Department of Radiology
Caritas Hospital
Dillingen, Germany

Emil Reif, MD
Department of Radiology
Caritas Hospital
Dillingen, Germany

3rd edition

257 illustrations

Thieme
Georg Thieme Verlag
Stuttgart · New York

Т. Б. Мёллер, Э. Райф

КАРМАННЫЙ АТЛАС РЕНТГЕНОЛОГИЧЕСКОЙ АНАТОМИИ

7-е издание

Перевод 3-го английского издания
А. А. Митрохина

Москва
Лаборатория знаний

УДК 616-073.75
ББК 53.6
М47

Мёллер Т. Б.

М47 Карманный атлас рентгенологической анатомии / Т. Б. Мёллер, Э. Райф ; пер. с англ. — 7-е изд. — М. : Лаборатория знаний, 2019. — 399 с. : ил.

ISBN 978-5-00101-205-4

В карманном атласе приведена нормальная рентгенологическая анатомия, необходимая для толкования результатов рентгенографии. Представлены стандартные рентгенограммы 177 рентгенографических исследований в различных проекциях, которые точно сопоставлены с рисунками, что облегчает определение анатомических структур. Во всей книге использована как общепринятая анатомическая номенклатура, так и привычная рентгенологическая терминология, что повышает ее практическую ценность.

Для врачей различных специальностей и студентов старших курсов медицинских вузов.

УДК 616-073.75
ББК 53.6

Справочное издание

Мёллер Торстен Б.
Райф Эмиль

КАРМАННЫЙ АТЛАС РЕНТГЕНОЛОГИЧЕСКОЙ АНАТОМИИ

Ведущий редактор канд. биол. наук *В. В. Гейдебрехт*
Редактор канд. биол. наук *Т. В. Липина*. Художник *С. Инфантэ*
Технический редактор *Е. В. Денюкова*. Корректор *Л. Н. Макарова*
Компьютерная верстка: *О. Г. Лапко*

Подписано в печать 15.01.19. Формат 84 × 108/32.
Усл. печ. л. 21,00. Заказ

Издательство «Лаборатория знаний»
125167, Москва, проезд Аэропорта, д. 3
Телефон: (499) 157-5272, e-mail: info@pilotLZ.ru, http://www.pilotLZ.ru

ISBN 978-5-00101-205-4

© 2000 Georg Thieme Verlag
© Лаборатория знаний, 2019

Посвящается
Берни и Арлин,
Брайану, Ненси, Рику и Биллу,
Ширли, Майку, Михаэлю,
Остину и Аманде,
Одри, Майку, Кристин,
Кэтлин, Клауди, Дэйли,
Брайану и Джеми,
Меган и Джейсону

Предисловие к третьему изданию

Несмотря на то, что цифровая рентгенология широко распространена уже более десяти лет, процесс получения рентгеновских изображений и их оценки существенных изменений не претерпел, и по-прежнему необходимы хорошие знания лучевой анатомии. Настоящий атлас является живым доказательством этому. Нам очень приятно, что первое издание было благосклонно встречено читателями, что и побудило нас к его доработке — включению улучшенных изображений, замене некоторых рисунков и добавлению нескольких новых рентгенограмм. Структура атласа строго соответствует структуре наших предыдущих книг, вышедших в этой серии (*Normal Findings in Radiology* и *Pocket Atlas of Radiographic Positioning*). Наша цель состояла в том, чтобы представить каждую соответствующую главу общепринятой диагностической рентгенографии понятно и кратко, избегая излишних повторений. В то же время мы постарались предоставить читателю возможность рассмотреть с одинаковой степенью ясности различные аспекты одного и того же материала, которые могут оказаться важными в различных ситуациях. Последовательная манера изложения и использование сходных рентгенограмм систематизируют материал и делают более легким его прочтение, изучение и использование в качестве справочника.

Торстен Б. Мёллер,
Эмиль Райф

Изображения скелета 1
Череп 2
Череп: прямая передняя проекция 3
Череп: боковая проекция 5
Череп: задняя проекция (по Towne) 7
Околоносовые пазухи: проекция по Waters 9
Околоносовые пазухи: лобно-затылочная проекция 11
Глазницы: прямая передняя проекция 13
Глазница: проекция по Rhese 15
Верхняя челюсть 17
Ветвь нижней челюсти 19
Нижняя челюсть: проекция по Clementschitsch 21
Пантомограмма челюсти и лицевых костей 23
Боковая проекция носа 25
Скуловая дуга 27
Основание черепа 29
Каменистый гребень: проекция по Altschul 31
Пирамида височной кости: проекция по Schuller 33
Пирамида височной кости: проекции по Stenvers 35
Пирамида височной кости: проекция по Mayer 37
Турецкое седло: боковая проекция 39
Турецкое седло: прямая передняя проекция 41

Позвоночник 42
Позвоночник: обзорный снимок в прямой передней проекции 43
Шейный отдел позвоночника: прямая передняя проекция 45
Шейный отдел позвоночника: боковая проекция 47
Шейный отдел позвоночника: косая проекция 49
Грудной отдел позвоночника: прямая передняя проекция 51
Грудной отдел позвоночника: боковая проекция 53
Поясничный отдел позвоночника: прямая передняя проекция 55
Поясничный отдел позвоночника: боковая проекция 57
Поясничный отдел позвоночника: косая проекция 59
Таз взрослого человека: прямая передняя проекция 61
Таз ребенка: прямая передняя проекция 63
Таз: проекция входа 65
Таз: проекция по Guthmann 67
Таз: проекция крыла подвздошной кости 69
Таз: проекция запирательного отверстия 71
Крестцово-подвздошный сустав: передняя косая проекция 73
Крестец: прямая передняя проекция 75
Крестец: боковая проекция 77
Копчик: прямая передняя проекция 79
Копчик: боковая проекция 81

Верхние конечности 82
Кости гемиторакса 83
Грудина: прямая передняя проекция 85
Грудина: боковая проекция 87
Проекция обоих плеч с нагрузкой 89
Ключица: прямая передняя проекция 91
Ключица: косая проекция 93

Акромиально-ключичный сустав 95
Лопатка: прямая передняя проекция 97
Лопатка: боковая проекция 99
Плечевой сустав: залопаточная «У» проекция 101
Плечевой сустав: прямая передняя проекция 103
Плечевой сустав: прямая передняя проекция при отведении 105
Плечевой сустав: аксиальная проекция 107
Плечевой сустав: тангенциальная проекция 109
Плечевой сустав: загрудинная проекция 111
Плечо: прямая передняя проекция 113
Плечо: боковая проекция 115
Локтевой сустав: прямая передняя проекция 117
Локтевой сустав: боковая проекция 119
Локтевой сустав: аксиальная проекция 121
Лучевая кость: косая проекция 123
Предплечье: прямая передняя проекция 125
Предплечье: боковая проекция 127
Кисть: прямая передняя проекция 129
Кисть: косая проекция 131
Запястье: прямая передняя проекция 133
Запястье: боковая проекция 135
Канал запястья 137
Проекция ладьевидной кости 139
Специальная проекция гороховидной кости 141
Пястные кости: косая проекция 143
Палец в двух проекциях 145

Нижние конечности 146
Обзорный снимок ног в прямой передней проекции 147
Тазобедренный сустав: прямая передняя проекция 149
Тазобедренный сустав: проекция по Lauenstein 151
Головка бедренной кости: тангенциальная проекция (Schneider I) 153
Головка бедренной кости: тангенциальная проекция (Schneider II) 155
Тазобедренный сустав: аксиальная проекция 157
Бедро: прямая передняя проекция 159
Бедро: боковая проекция 161
Коленный сустав: прямая передняя проекция 163
Коленный сустав: боковая проекция 165
Коленный сустав: туннельный снимок по Frik 167
Коленный сустав: проекция при вращении на 45° внутрь 169
Коленный сустав: проекция при вращении на 45° наружу 171
Надколенник: угловые проекции 173
Голень: прямая передняя проекция 175
Голень: боковая проекция 177
Голеностопный сустав: прямая передняя проекция 179
Голеностопный сустав: боковая проекция 181
Голеностопный сустав: косая проекция 1 183
Голеностопный сустав: косая проекция 2 185
Стопа: прямая передняя проекция 187
Стопа: боковая проекция 189

Пяточная кость: боковая проекция 191
Пяточная кость: тангенциальная проекция 193
Задний отдел стопы: в положении стоя 195
Плюсневые кости: прямая передняя проекция 197
Плюсневые кости: косая проекция 199
Передний отдел стопы: прямая передняя проекция 201
Передний отдел стопы: косая проекция 203
Большой палец стопы: прямая передняя и боковая проекции 205

Анатомия различных прямых рентгенограмм 207
Рентгеновские снимки 208
Грудная клетка: рентгенограмма в прямой передней проекции 209
Грудная клетка: прямая передняя проекция (сердце и крупные сосуды) 211
Грудная клетка: боковая проекция 213
Сегменты легкого 215
Грудная клетка: передняя косая проекция (правая половина) 217
Грудная клетка: передняя косая проекция (левая половина) 219
Брюшная полость: обзорный снимок (в положении стоя) 221
Брюшная полость: обзорный снимок (в положении лежа) 223

Прицельные снимки 224
Краниокаудальная маммограмма 225
Медиолатеральная маммограмма 227
Трахея: прицельный снимок в прямой передней проекции 229
Трахея: прицельный снимок в боковой проекции 231

Томограммы 232
Ворота легких: томограмма в прямой передней проекции 233
Ворота правого легкого: боковая томограмма 235
Крестцово-подвздошное сочленение: томограмма 237

Контрастные исследования 239
Желудочно-кишечный тракт 240
Гортаноглотка: прямая передняя проекция 241
Гортаноглотка: боковая проекция 243
Пищевод 245
Пищевод и желудок 247
Желудок 249
Желудок и двенадцатиперстная кишка 251
Желудок и тонкий кишечник 253
Тонкий кишечник 255
Илеоцекальная область: прицельная рентгенограмма 257
Толстый кишечник 259
Прямая кишка 261
Дефекография 263

Внутривенные контрастные исследования 264
Внутривенная урограмма 265
Внутривенная холецистохолангиограмма 267

Артрография 268
Запястье: артрограмма в прямой передней проекции 269

Запястье: артрограмма в боковой проекции 271
Плечевой сустав: артрограмма в прямой передней проекции 273
Плечевой сустав: артрограмма в косой проекции 275
Коленный сустав: артрограмма 277
Голеностопный сустав: артрограмма 279

Артериография 280
Внутренняя сонная артерия: прямая артериограмма (артериальная фаза) 281
Внутренняя сонная артерия: боковая артериограмма (артериальная фаза) 283
Внутренняя сонная артерия: прямая артериограмма (венозная фаза) 285
Внутренняя сонная артерия: боковая артериограмма (венозная фаза) 287
Позвоночная артерия: прямая артериограмма (артериальная фаза) 289
Позвоночная артерия: боковая артериограмма (артериальная фаза) 291
Позвоночная артерия: прямая передняя артериограмма (венозная фаза) 293
Позвоночная артерия: боковая артериограмма (венозная фаза) 295
Сосуды шеи: прямая передняя ангиограмма 297
Дуга аорты: прямая передняя ангиограмма 299
Легкие: артериограмма (артериальная фаза) 301
Легкие: прямая передняя артериограмма (венозная фаза) 303
Чревный ствол: ангиограмма (артериальная фаза) 305
Чревный ствол: ангиограмма (венозная фаза) 307
Верхняя брыжеечная артерия: артериограмма (артериальная фаза) 309
Верхняя брыжеечная артерия: артериограмма (венозная фаза) 311
Почки: артериограмма (артериальная фаза) 313
Почки: артериограмма (венозная фаза) 315
Ангиограмма тазовой аорты 317
Бедро: ангиограмма 319
Колено: ангиограмма 321
Голень: ангиограмма 323
Голеностопный сустав и стопа: ангиограмма 325

Венография 326
Верхняя полая вена: прямая передняя венограмма 327
Нижняя полая вена: прямая передняя венограмма 329
Нижняя полая вена: боковая венограмма 331
Подмышечная ямка: венограмма 333
Предплечье: венограмма 335
Нижняя конечность: венограмма 337

Специальные исследования 339
Грудной отдел позвоночника: прямая передняя миелография 341
Грудной отдел позвоночника: боковая миелография 343

Поясничный отдел позвоночника: боковая миелография 347
Поясничный отдел позвоночника: косая миелография 349
Прямая передняя двухсторонняя лимфангиограмма (канальная фаза) 351
Косая двухсторонняя лимфангиограмма (канальная фаза) 353
Прямая передняя двухсторонняя лимфангиограмма (узловая фаза) 355
Левая бронхограмма в прямой передней проекции 357
Левая бронхограмма в боковой проекции 359
Сиалограмма околоушной слюнной железы в боковой проекции 361
Сиалограмма околоушной слюнной железы в прямой передней проекции 363
Гистеросальпингограмма 365
Галактограмма 367
Эндоскопическая ретроградная холангиопанкреатография (ЭРХПГ) 369

Предметный указатель 370

Череп

Позвоночник

Верхние конечности

Нижние конечности

Анатомия различных прямых рентгенограмм

Контрастные исследования

Специальные исследования

Изображения скелета

Череп 2
Позвоночник 42
Верхние конечности 82
Нижние конечности 146

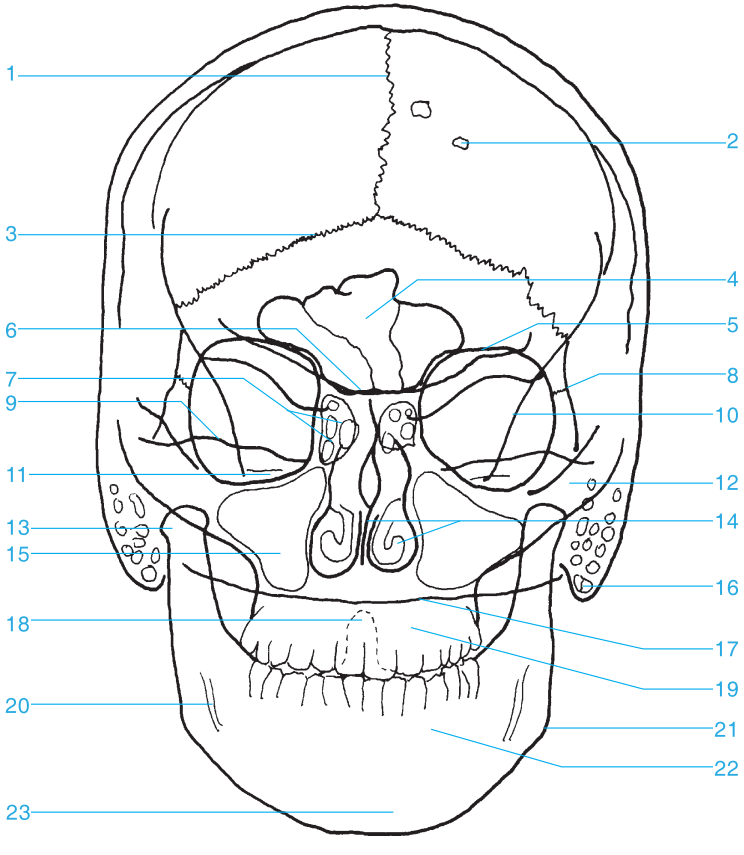

1. Сагиттальный шов
2. Пахионовы грануляции
3. Ламбдовидный шов
4. Лобная пазуха
5. Верхняя стенка глазницы
6. Клиновидная кость
7. Пазуха решетчатой кости
8. Височно-скуловой шов
9. Каменистый гребень
10. Безымянная линия
11. Внутренний слуховой проход
12. Скуловая дуга
13. Мыщелковый отросток нижней челюсти
14. Носовая перегородка и нижние носовые раковины
15. Верхнечелюстная пазуха
16. Сосцевидный отросток
17. Затылок
18. Зуб осевого позвонка
19. Верхняя челюсть
20. Нижнечелюстной канал
21. Угол нижней челюсти
22. Нижняя челюсть
23. Подбородочный выступ

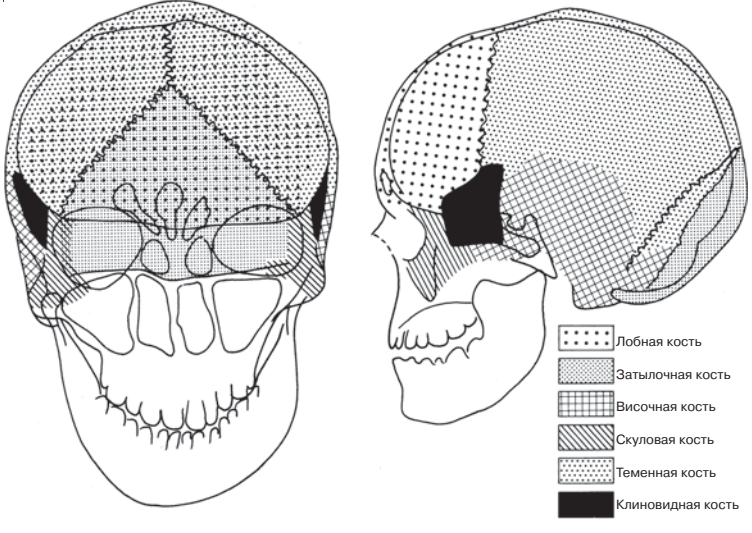

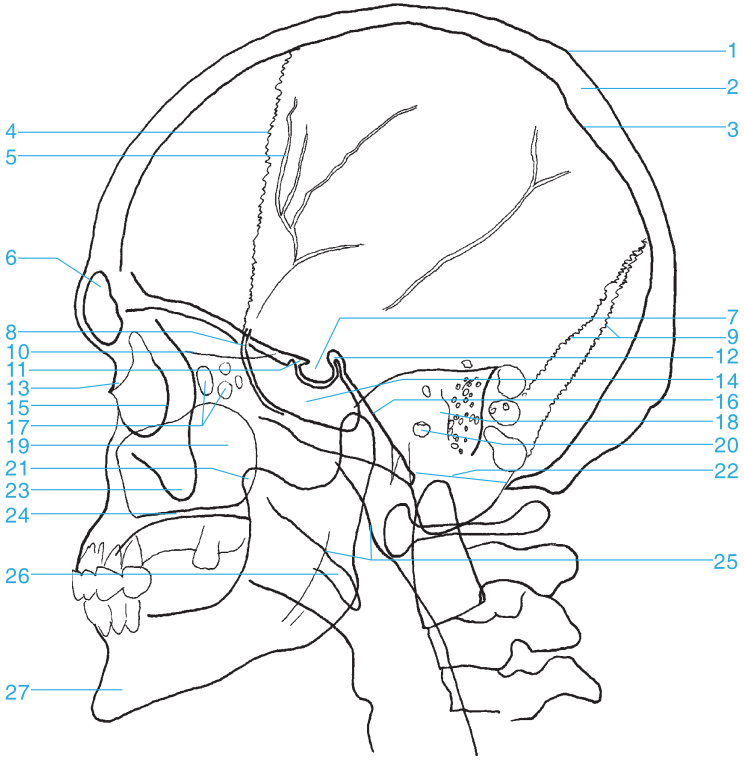

1. Наружная поверхность теменной кости
2. Диплоэ
3. Внутренняя поверхность теменной кости
4. Венечный шов
5. Борозда средней менингеальной артерии
6. Лобная пазуха
7. Гипофизная ямка
8. Большое крыло клиновидной кости
9. Ламбдовидный шов
10. Решетчатая пластинка
11. Передний клиновидный отросток
12. Задний клиновидный отросток
13. Носовая кость
14. Клиновидная пазуха
15. Скуловая кость (латеральная стенка глазницы)
16. Скат
17. Решетчатая пазуха
18. Каменистая часть височной кости
19. Верхнечелюстная пазуха
20. Отверстие наружного слухового прохода
21. Венечный отросток нижней челюсти
22. Большое отверстие
23. Скуловой отросток
24. Твердое небо
25. Носоглотка
26. Мягкое небо
27. Нижняя челюсть

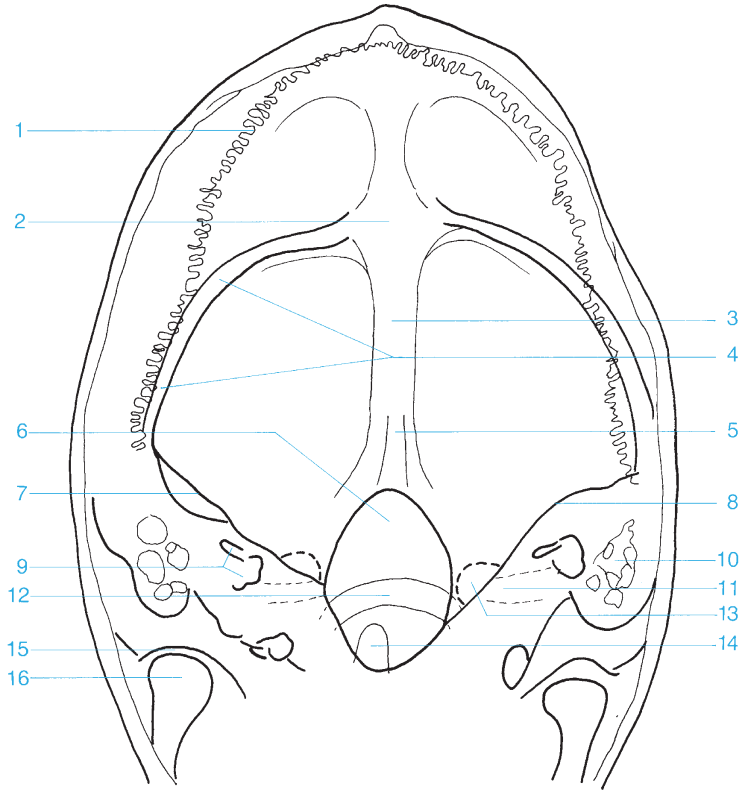

1. Ламбдовидный шов
2. Затылочный выступ (наружный и внутренний)
3. Затылочная кость
4. Борозда поперечного синуса
5. Затылочный гребень
6. Большое отверстие
7. Каменистая часть височной кости
8. Дугообразное возвышение
9. Полукружные каналы
10. Сосцевидные ячейки
11. Внутренний слуховой проход
12. Задняя дуга атланта
13. Яремное отверстие
14. Зуб осевого позвонка
15. Височно-нижнечелюстной сустав
16. Мыщелок нижней челюсти

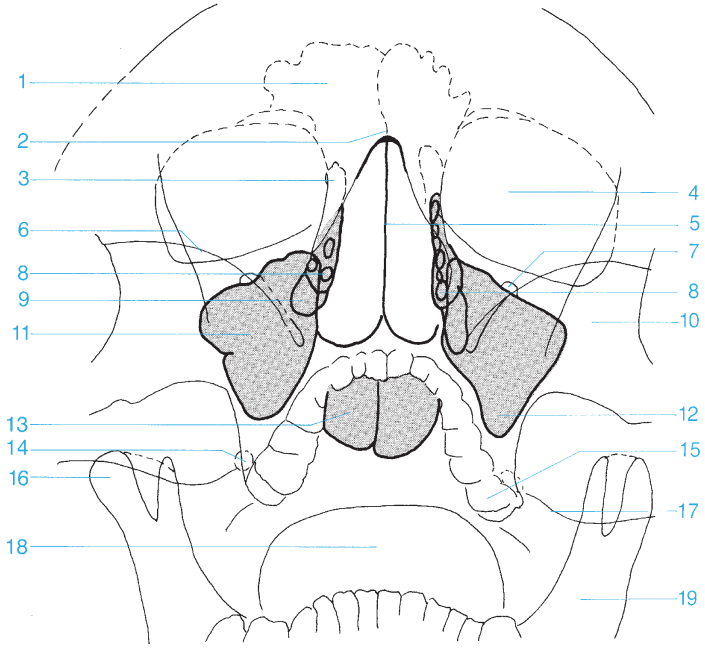

1. Лобная пазуха
2. Носовая кость
3. Передняя клиновидная пазуха
4. Глазница
5. Носовая перегородка
6. Большое крыло клиновидной кости
7. Нижнее глазное отверстие
8. Круглое отверстие
9. Задняя клиновидная пазуха
10. Скуловая кость
11. Верхнечелюстная пазуха
12. Альвеолярное углубление верхней челюсти
13. Клиновидная пазуха
14. Овальное отверстие
15. Альвеолярный отросток верхней челюсти
16. Мыщелок нижней челюсти
17. Каменистый гребень
18. Язык
19. Нижняя челюсть

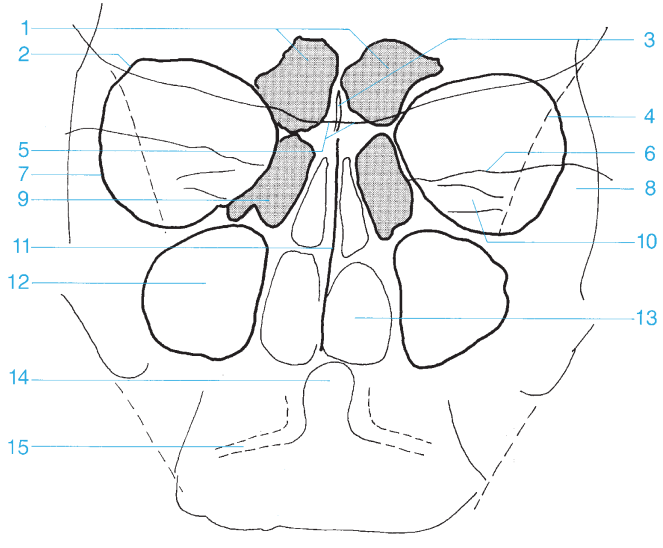

1. Лобная пазуха
2. Верхняя стенка глазницы
3. Петушиный гребень
4. Безымянная линия
5. Клиновидная кость
6. Каменистый гребень
7. Латеральная стенка глазницы
8. Скуловая кость
9. Передняя решетчатая пазуха
10. Внутренний слуховой проход
11. Носовая перегородка
12. Верхнечелюстная пазуха
13. Носовая полость
14. Зуб осевого позвонка
15. Атлантоосевой сустав

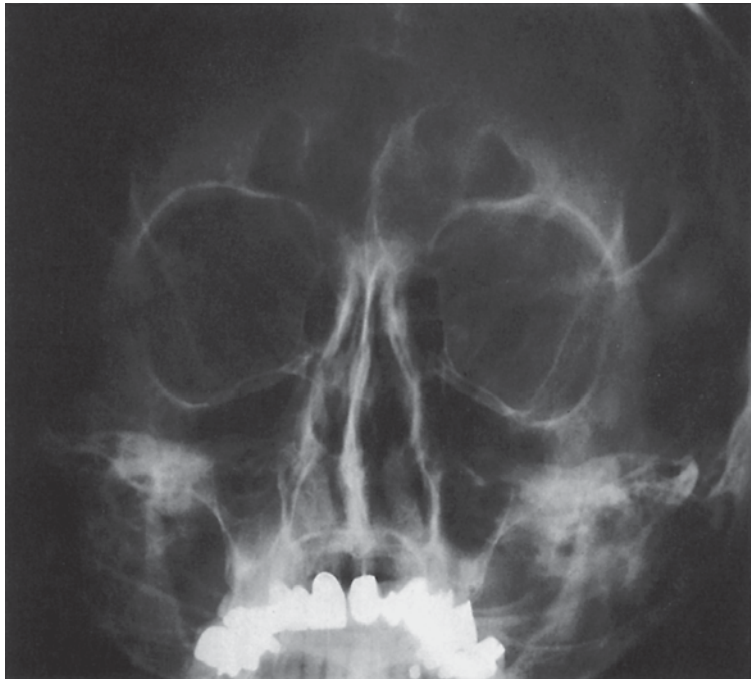

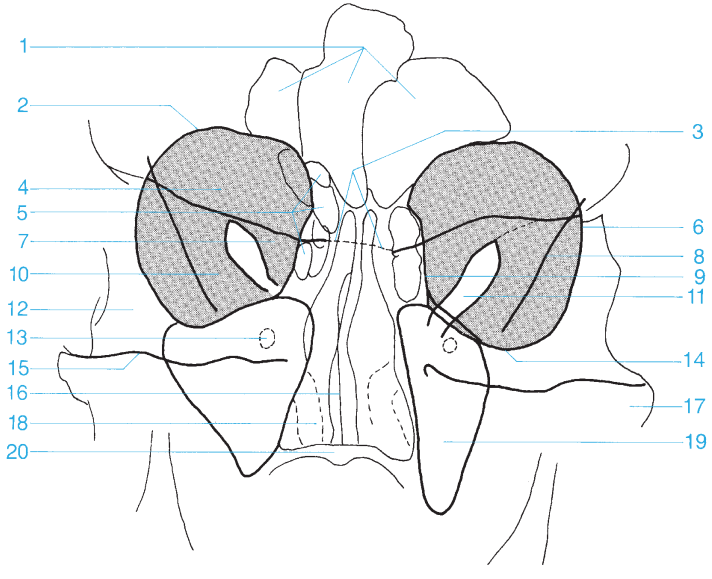

1. Лобная пазуха
2. Верхняя стенка глазницы
3. Клиновидная кость
4. Глазница (на схеме обозначена серым цветом)
5. Решетчатая пазуха
6. Латеральная стенка глазницы
7. Малое крыло клиновидной кости
8. Безымянная линия
9. Глазничная пластинка
10. Большое крыло клиновидной кости
11. Верхняя глазничная щель
12. Лобный отросток скуловой кости
13. Круглое отверстие
14. Нижняя стенка глазницы
15. Каменистый гребень
16. Носовая перегородка
17. Скуловая дуга
18. Нижняя носовая раковина
19. Верхнечелюстная пазуха
20. Твердое небо

[. . .]

Издательство «Лаборатория знаний»
продолжает публикацию серии атласов

Вышли в свет:

«Наглядная иммунология»
Г.-Р. Бурместер, А. Пецутто

«Наглядная аллергология»
М. Рёкен, Г. Греверс, В. Бургдорф

«Наглядная биохимия»
Я. Кольман, К.-Г. Рём

«Наглядная физиология»
А. Деспопулос, С. Зильбернагль

«Наглядная биотехнология и генетическая инженерия»
Р. Шмид