



Министерство здравоохранения Российской Федерации

Государственное бюджетное образовательное учреждение
высшего профессионального образования

ПЕРВЫЙ МОСКОВСКИЙ ГОСУДАРСТВЕННЫЙ МЕДИЦИНСКИЙ
УНИВЕРСИТЕТ имени И. М. СЕЧЕНОВА

А. А. Свистунов
М. А. Осадчук

БОЛЕЗНИ КИШЕЧНИКА



ЛАБОРАТОРИЯ

ПИЛОТ

А. А. Свистунов
М. А. Осадчук

БОЛЕЗНИ КИШЕЧНИКА



Москва
Лаборатория знаний

УДК 616.34
ББК 54.133
С24

Свистунов А. А.

С24 Болезни кишечника / А. А. Свистунов, М. А. Осадчук. —
М. : Лаборатория знаний, 2016. — 277 с. : ил., [8] с. цв. вкл.
ISBN 978-5-906828-39-2

Учебное пособие «Болезни кишечника» предназначено студентам 5-х и 6-х курсов медицинских вузов, врачам-интернам, ординаторам, а также практикующим врачам. В нем в ясной и доступной форме представлены современные взгляды на этиологию, патогенез, клиническое течение и лечение наиболее серьезной патологии, относящейся к болезням органов пищеварительной трубки. Приводимые схемы лечения основаны на новейших рекомендациях, являются общепризнанными и не содержат спорных методик. Рисунки и таблицы облегчают восприятие текста. В конце учебника приведены тесты для самоконтроля.

Авторы надеются, что данное пособие поможет студентам в изучении патологии и систематизации знаний, а также пригодится в дальнейшей клинической практике.

УДК 616.34
ББК 54.133

Приведенные в книге показания к применению, противопоказания и дозировки препаратов настоятельно рекомендуется сверять с информацией их производителей и соотносить с клиническими процедурами.

Авторы, редакторы и издатель не несут никакой юридической ответственности за любые содержащиеся в тексте и иллюстрациях ошибки или упущения.

Учебное издание

Свистунов Андрей Алексеевич
Осадчук Михаил Алексеевич

БОЛЕЗНИ КИШЕЧНИКА

Подписано в печать 26.11.15. Формат 70×100/16.
Усл. печ. л. 22,75. Тираж 1000 экз. Заказ

Издательство «Лаборатория знаний»
125167, Москва, проезд Аэропорта, д. 3
Телефон: (499) 157-5272

e-mail: info@pilotLZ.ru, <http://www.pilotLZ.ru>

ГБОУ ВПО Первый МГМУ им. И. М. Сеченова
Минздрава России

ISBN 978-5-906828-39-2

© Лаборатория знаний, 2016
© ГБОУ ВПО Первый МГМУ им. И. М. Сеченова
Минздрава России, 2013

ОГЛАВЛЕНИЕ

Список условных сокращений	4
Введение	5
ГЛАВА 1. Анатомо-физиологические особенности кишечника	7
1.1. Анатомия кишечника	7
1.2. Физиология кишечника.....	16
ГЛАВА 2. Функциональные заболевания кишечника	27
2.1. Общие вопросы функциональной патологии кишечника	27
2.2. Синдром раздраженного кишечника.....	32
ГЛАВА 3. Энтеропатии.....	56
3.1. Дисахаридазная энтеропатия	56
3.2. Глютеновая энтеропатия (целиакия)	60
ГЛАВА 4. Кишечная липодистрофия (болезнь Уиппла)	78
ГЛАВА 5. Неспецифический язвенный колит.....	87
ГЛАВА 6. Болезнь Крона	144
ГЛАВА 7. Рак толстой кишки	158
ГЛАВА 8. Дисбактериоз кишечника и пробиотики	180
ГЛАВА 9. Дивертикулярная болезнь	209
ГЛАВА 10. Ишемический колит	226
ГЛАВА 11. Антибиотикоассоциированная диарея	239
Тесты	261
Литература	265

СПИСОК УСЛОВНЫХ СОКРАЩЕНИЙ

- ААД — антибиотикоассоциированная диарея
ААК — антибиотикоассоциированный колит
АлАТ — аланиновая трансаминаза
АсАТ — аспарагиновая трансаминаза
БК — болезнь Крона
БУ — болезнь Уиппла
ВЗК — воспалительные заболевания кишечника
ВОЗ — Всемирная организация здравоохранения
ДБ — дивертикулярная болезнь
ДНК — дезоксирибонуклеиновая кислота
ЖКТ — желудочно-кишечный тракт
ИАБК — индекс активности болезни Крона
ИК — ишемический колит
ИЛ — интерлейкин
КТ — компьютерная томография
МРТ — магнитно-резонансная томография
НПВП — нестероидные противовоспалительные препараты
НЯК — неспецифический язвенный колит
ПЦР — полимеразная цепная реакция
РНК — рибонуклеиновая кислота
РТК — рак толстой кишки
РЭА — раково-эмбриональный антиген
СОТК — слизистая оболочка толстой кишки
СОЭ — скорость оседания эритроцитов
СРК — синдром раздраженного кишечника
УЗИ — ультразвуковое исследование
ФНО- α — фактор некроза опухоли α
ЦНС — центральная нервная система
5-АСК — 5-аминосалициловая кислота
AAG — anti-gliadin antibodies — антиглиадиновые антитела
APUD-система — amine precursor uptake decarboxylation — диффузная эндокринная система
ASCA — anti-Saccharomyces cerevisiae antibodies — антитела к *Saccharomyces cerevisiae*
EMA — anti-endomysial antibodies — эндомизные антитела
ESMO — European Society for Medical Oncology — Европейское общество медицинской онкологии
FAP — familial adenomatous polyposis — семейный аденоматозный полипоз
FDA — Food and Drug Administration — Управление по контролю качества пищевых продуктов и средств медицинского назначения (США)
HLA — Human Leukocyte Antigens — система генов тканевой совместимости человека
МНС-II — Major Histocompatibility Complex — комплекс, контролирующий синтез сильных трансплантационных, или лейкоцитарных, антигенов II класса
NK — natural killer — естественные киллерные клетки (натуральные киллеры)
PAS — Periodic Acid Schiff reaction — ШИК-реакция, PAS-реакция (позитивные макрофаги)
pANCA — околядерные (перинуклеарные) антинейтрофильные цитоплазматические антитела
TGF — transforming growth factor — трансформирующий фактор роста
TTG — tissue transglutaminase — тканевая трансглутаминаза
VIP — vasoactive intestinal peptide — вазоактивный интестинальный пептид

ВВЕДЕНИЕ

Болезни органов пищеварения входят в пятерку лидеров по распространенности среди населения и оказывают значительное влияние на качество жизни пациентов в связи с частыми рецидивами и осложнениями. При этом следует подчеркнуть, что заболевания кишечника занимают первое место среди причин обращения гастроэнтерологических больных к врачу.

Сложность диагностики и лечения функциональных заболеваний позволяет отнести пациентов с функциональной и психосоматической патологией желудочно-кишечного тракта (ЖКТ) к категории «трудных больных». Функциональная патология ЖКТ составляет отдельную группу заболеваний, включающих дискинезию пищевода, желчевыводящих путей, неязвенную диспепсию и др. — всего 25 состояний. Синдром раздраженного кишечника (СРК) является наиболее изученным из них.

СРК — одно из самых распространенных заболеваний внутренних органов. Данной патологией страдает более 20% населения земного шара и не менее 40% больных, обратившихся за помощью к гастроэнтерологу. СРК может встречаться в любом возрасте, но основной контингент больных представлен в возрасте до 40 лет. Вместе с тем, данный диагноз является одним из самых дорогостоящих в гастроэнтерологии, так как требует исключения других болезней кишечника и, следовательно, применения практически всех лабораторно-инструментальных методов, используемых в гастроэнтерологии. В настоящее время поставлено под сомнение, что СРК является только функциональным заболеванием, так как большинство современных исследователей считает, что существует строгая взаимосвязь между структурой и функцией органа. Поэтому при нарушении последней неминуемо страдает и морфологическая составляющая. Высокая частота обострений, недостаточная эффективность проводимой терапии, обилие внекишечных синдромов заболевания, а главное, наличие аномалии психической деятельности — все это приводит к возникновению длительных периодов нетрудоспособности и даже инвалидизации больных с данной патологией (в 10% случаев). Так, СРК и другие функциональные заболевания ЖКТ, в частности, являются второй после острых респираторных вирусных инфекций причиной наступления временной нетрудоспособности. Таким образом, распространенность, непрерывно рецидивирующее течение, нередко неудовлетворительные результаты лечения, снижение и потеря трудоспособности позволяют отнести СРК к важной социально-медицинской проблеме современного общества.

Тяжесть течения воспалительных заболеваний кишечника (ВЗК), преимущественное поражение лиц молодого возраста, наличие опасных для жизни осложнений, устойчивая тенденция к увеличению заболеваемости обуславливают особую актуальность данной проблемы. В последние два десятилетия разработаны вопросы диагностики и тактики ведения больных с ВЗК. Несмотря на значительное количество работ, посвященных этиологии и патогенезу неспецифического язвенного колита (НЯК) и болезни Крона (БК), причины заболеваний остаются дискуссионными. Поэтому многие известные механизмы развития патологического процесса до настоящего времени носят в основном или гипотетический, или декларативный характер, что не позволяет вплотную приблизиться к решению основной проблемы этиологической терапии НЯК и БК. Остаются не до конца изученными вопросы прогрессирования патологического процесса в кишечнике. Многие аспекты патогенетической и симптоматической терапии данной патологии нуждаются в регламентации.

Несмотря на то что научные достижения последних десятилетий позволили пересмотреть существующие взгляды на этиологию и патогенез ряда распространенных заболеваний органов пищеварения, что существенно улучшило результаты их диагностики и лечения, сохраняется тенденция к постоянному росту данной патологии. Серьезной проблемой для России остается высокая смертность от онкологической патологии пищеварительного тракта, распространенность которой в популяции постоянно растет. Так, первое место занимает колоректальный рак. Уровень смертности от этого заболевания в нашей стране довольно высок и обусловлен, в первую очередь, недостаточной диагностикой ранних проявлений данного страдания.

Особую сложность в диагностическом плане занимают энтеропатии, в частности целиакия. Огромная вариабельность клинических проявлений данной патологии — от почти бессимптомного течения до выраженного синдрома мальабсорбции с нередко летальным исходом — создает значительные трудности как в диагностическом плане, так и в тактике ведения подобных больных.

Внедрение в клиническую практику современных методов лечения и новых лекарственных средств повысило эффективность лечения лиц с заболеваниями кишечника, увеличило продолжительность их жизни и срока трудоспособности. Этому во многом способствует и организация диспансерного наблюдения за больными с патологией пищеварительного тракта с использованием профилактических и противорецидивных методов лечения в амбулаторных условиях.

Все вышеизложенное явилось основой для написания данного учебного пособия.

АНАТОМО-ФИЗИОЛОГИЧЕСКИЕ ОСОБЕННОСТИ КИШЕЧНИКА

1.1. Анатомия кишечника

Кишечник представляет собой часть пищеварительного канала, которая начинается от пилорического отдела желудка и заканчивается заднепроходным отверстием. Это самый большой по протяженности орган пищеварения. Функции его многообразны. Основными являются переваривание и всасывание пищи, удаление нереализованных и токсичных продуктов обмена веществ. Различные отделы кишечника отличаются по анатомической структуре и функциональным особенностям. Традиционно в кишечнике выделяют тонкую и толстую кишку.

Тонкая кишка, образуя большое количество петель, плавно переходит в толстую кишку. Длина тонкой кишки колеблется в пределах 160–430 см; у женщин она короче, чем у мужчин, у вегетарианцев она длиннее. Анатомическая длина кишечника больше, чем физиологическая, поскольку в норме орган находится в состоянии тонуса. Диаметр тонкой кишки в проксимальной ее части в среднем равен 50 мм, в дистальной части кишки он уменьшается до 30 мм. Тонкая кишка состоит из трех отделов: двенадцатиперстной, тощей и подвздошной кишки. В месте впадения подвздошной кишки в толстую имеется сложное анатомическое устройство — илеоцекальный клапан, снабженный мышечным сфинктером. Этот клапан замыкает выход из тонкой кишки, периодически он открывается, пропуская содержимое небольшими порциями в толстую кишку. Кроме того, он препятствует обратному затеканию содержимого толстой кишки в тонкую. За сутки через клапан проходит около 4–5 кг пищевой кашицы. Из нее формируется до 200 г уплотненных каловых масс.

В тонкой кишке выделяют три отдела, которые переходят друг в друга: двенадцатиперстная, тощая и подвздошная. Для слизистой оболочки тонкой кишки характерны круговые складки и около 4 млн ворсинок. Ворсинки в брыжеечной части тонкой кишки более тонкие и несколько короче, чем в двенадцатиперстной кишке. Количество ворсинок также убывает от начала к концу тонкой кишки; в тощей кишке число их достигает 30–40, в подвздошной — 18–30 на 1 мм²; длина и толщина их также уменьшаются. Благодаря складкам общая площадь поверхности тонкой кишки составляет

4–5 м², а благодаря ворсинкам она увеличивается в 8 раз и достигает 40 м². Принимая во внимание тот факт, что на мерцательном эпителии каждого квадратного миллиметра ворсинок есть еще щеточная кайма из 50–200 млн цилиндрических выростов высотой в 1 мкм (видимых только под ультрамикроскопом), можно сделать заключение, что общая поверхность кишечника увеличивается примерно до 500–600 м². По мере приближения к толстой кишке количество ворсинок прогрессивно убывает.

Двенадцатиперстная кишка (*duodenum*) — начальный отдел тонкой кишки, следующий за желудком. Ее длина достигает 25–30 см. Форма ее бывает U-, V-, S-образной или неправильной. Она начинается луковичным расширением от пилорического сфинктера и заканчивается двенадцатиперстно-тощим изгибом (*flexura duodenojejunalis*), соединяющим ее с тощей кишкой. В двенадцатиперстной кишке различают луковицу, нисходящую и восходящую части. Луковица имеет округлую форму, ее длина составляет 3–4 см, а диаметр достигает 4 см. Начинаясь от желудка, она идет вправо и назад вдоль правой поверхности позвоночника. Нисходящая часть двенадцатиперстной кишки имеет длину 9–12 см, диаметр ее 4–5 см. Она начинается от верхнего изгиба кишки, затем идет почти вертикально вниз и заканчивается у нижнего изгиба. Нисходящая часть двенадцатиперстной кишки задней поверхностью соприкасается с правой почкой, начальным отделом мочеточника и почечными сосудами. Снаружи к нисходящей части двенадцатиперстной кишки прилежит правая кривизна ободочной кишки и восходящая ободочная кишка, изнутри — головка поджелудочной железы. Спереди эта часть двенадцатиперстной кишки прикрыта поперечной ободочной кишкой и ее брыжейкой. Горизонтальная, или нижняя, часть двенадцатиперстной кишки расположена ниже брыжейки поперечной ободочной кишки, частично за корнем брыжейки тонкой кишки, длина ее составляет 1–9 см. Восходящая ее часть длиной 6–13 см соединяется с тощей кишкой, образуя в месте соединения перегиб, ее пересекает корень брыжейки тощей кишки. Между передней стенкой восходящей части двенадцатиперстной кишки и телом поджелудочной железы проходят верхние брыжеечные артерия и вена. Восходящая часть двенадцатиперстной кишки соприкасается сверху с телом поджелудочной железы, спереди — с корнем брыжейки, сзади — с нижней полой веной, аортой и левой почечной веной.

Фиксация двенадцатиперстной кишки обеспечивается соединительнотканными волокнами, идущими от ее стенки к органам брюшинного пространства, и брюшиной, покрывающей кишку спереди, а также корнем брыжейки поперечной ободочной кишки. Кровоснабжение двенадцатиперстной кишки осуществляет-

ся из верхней и нижней панкреатодуоденальных артерий через их ветви — желудочно-дуоденальную и верхнюю брыжеечную. Отток лимфы от верхней части двенадцатиперстной кишки происходит к воротам печени, толстой кишке и головке поджелудочной железы, от остальных ее отделов — к центру подковы и частично к корню брыжейки. Иннервация осуществляется через блуждающие нервы, чревное, верхнее брыжеечное, печеночное, верхнее и нижнее желудочные и желудочно-двенадцатиперстное сплетения. Нервные ветви пронизывают все слои кишечной стенки. Нервные клетки контактируют и с эпителием желез, и с гладкими мышечными клетками, и с элементами интрамуральных нервных сплетений — подсерозным, межмышечным (ауэрбаховским), подслизистым (мейсснеровским).

Стенка двенадцатиперстной кишки состоит из серозной, мышечной, слизистой оболочек, подслизистого слоя, который отделяется от слизистой мышечной пластинкой. Складчатость слизистой оболочки двенадцатиперстной кишки выражена незначительно, а в области верхней ее части на протяжении 3–5 см складки отсутствуют. Дистальнее данного отдела кишки видны редкие, низкие, в основном продольные складки, в других отделах — круговые, высота которых постепенно нарастает. На слизистой оболочке множество ворсинок. В двенадцатиперстной кишке кишечные ворсинки имеют высоту от 770 до 1500 мкм и ширину от 110 до 330 мкм. Высота их у взрослого человека обычно больше глубины либеркюновых желез в 2–3 раза. На 1 мм² приходится около 40 кишечных ворсинок. Кишечные железы располагаются в базальном отделе подслизистой оболочки. Ворсинки покрыты высоким призматическим эпителием с каемкой из микроворсинок, увеличивающих поверхность клетки в 14–39 раз. Вокруг основания ворсинок слизистая оболочка образует углубления — крипты, где открываются устья кишечных желез. В щеточной каемке эпителиальной клетки определяется большое количество нейтральных гликозаминогликанов, щелочной фосфатазы, аминокептидаз и дисахаридаз. Над каемкой в тонком слое гликокаликса содержатся кислые гликозаминогликаны. В цитоплазме каемчатого эпителия, который перемежается бокаловидными энтероцитами или клетками, богатыми кислыми и нейтральными гликозаминогликанами, содержатся РНК, окислительно-восстановительные ферменты, кислая фосфатаза, эстераза.

В слизистой оболочке двенадцатиперстной кишки определяются аргентаффинные и аргирофильные клетки, среди которых с помощью электронной микроскопии и иммуноморфологии можно обнаружить ЕС-клетки, содержащие серотонин, G-клетки, продуцирующие гастрин, S-клетки, продуцирующие секретин. В собственной пластинке слизистой оболочки выражена лимфоплазмочитарная инфильтрация, здесь располагаются лимфоидные фолликулы.

В подслизистом слое от привратника и до большого дуоденального сосочка расположены слизистые (бруннеровы) железы. В верхней части кишки их можно обнаружить и в слизистой оболочке. Выводные протоки дуоденальных желез открываются у основания или на боковых стенках крипт. В подслизистом слое двенадцатиперстной кишки располагаются специализированные железы, которые соединяются с криптами посредством протоков.

Мышечная оболочка двенадцатиперстной кишки образована двумя слоями: наружным продольным гладкомышечным слоем и внутренним — круговым. Слои и пучки мышц разделяют прослойки рыхлой соединительной ткани, которых больше в месте перехода двенадцатиперстной кишки в тощую. Серозная оболочка покрыта плоскими мезотелиальными клетками и содержит соединительную ткань, состоящую из большого количества эластических волокон.

Двенадцатиперстная кишка переходит в тощую кишку. Тощая кишка человека (*jejunum*) — средний отдел тонкой кишки, следующий после двенадцатиперстной и переходящий в подвздошную кишку. От двенадцатиперстной кишки отделяется дуоденоюнональной J-образной складкой Трейтца. Петли тощей кишки располагаются в левой верхней части брюшной полости. Она со всех сторон покрыта брюшиной. В стенке тощей кишки имеются два слоя мышечной ткани: внешний продольный и внутренний циркулярный. Кроме того, гладкомышечные клетки встречаются и в слизистой оболочке кишки.

Подвздошная кишка человека (лат. *ileum*) является конечной частью тонкой кишки, переходящей в слепую кишку и отделяемой от последней илеоцекальным клапаном (баугиниевой заслонкой). Она располагается в правой нижней части брюшной полости и в области правой подвздошной ямки. Подвздошная кишка со всех сторон покрыта брюшиной (расположена интраперитонеально). В ее стенке выделяют два слоя мышечной ткани: внешний продольный и внутренний циркулярный. Кроме того, гладкомышечные клетки имеются в слизистой оболочке кишки.

Четкой границы между тощей и подвздошной кишкой нет. Однако морфологически можно выявить признаки, позволяющие отличить одну от другой.

С помощью электронно-микроскопического исследования биоптатов появилась возможность изучить ультраструктуру тонкой кишки. Слизистая оболочка выстлана однослойным призматическим эпителием. Ее площадь увеличивается в несколько раз за счет складок, ворсинок и микроворсинок. Циркулярные складки имеются по всей длине тонкой кишки. Они покрыты многочисленными ворсинками, которые придают слизистой оболочке бархатистый вид. Ворсинки представляют собой выросты длиной до 1 мм. Их ко-

личество достигает 10–15 на 1 мм². Они образуются соединительнотканной стромой, покрытой снаружи эпителием. В центре ворсинки находятся кровеносные капилляры и один центральный лимфатический капилляр (центральный млечный сосуд). Через эпителий кишки в них всасываются питательные вещества. Через кровеносные капилляры всасываются вода, углеводы и аминокислоты, через лимфатические — жиры.

В слизистой оболочке тонкой кишки расположены скопления лимфоэпителиальной ткани, выполняющие в организме иммунную функцию. Эти скопления представлены единичными лимфоидными фолликулами (больше в тощей кишке) и групповыми лимфатическими фолликулами (пейеровы бляшки — больше в подвздошной кишке). Ворсинки покрыты высоким цилиндрическим эпителием, в котором видны бокаловидные клетки, продуцирующие слизь. В тощей и подвздошной кишке ворсинки располагаются более часто, чем в двенадцатиперстной. Высота их увеличивается в дистальном направлении, т. е. в подвздошной кишке они более высокие и содержат больше бокаловидных клеток. Наиболее функционально значимыми и многочисленными элементами эпителия ворсинок являются энтероциты — цилиндрические клетки, осуществляющие абсорбцию. Структурная единица энтероцитов — щеточная кайма, состоящая из микроворсинок высотой до 1 мкм, диаметром не более 0,1 мкм. Лучшее всего кайма выражена на вершине ворсинок, где происходит гибель и отторжение клеток. Щеточная кайма покрыта «пушистым» слоем, или гликокаликсом, содержащим большое количество углеводов и выполняющим защитную и пищеварительную функции. Благодаря миофибриллярным волокнам щеточная кайма может осуществлять и сократительную функцию. Помимо щеточной каймы в энтероците имеется много митохондрий, выражен аппарат Гольджи (пластинчатый комплекс), апикально расположены лизосомы, представляющие собой гетерогенные включения, содержащие гидролитические ферменты. Хорошо развит и шероховатый эндоплазматический ретикулум, особенно в зоне, где происходит отмирание клеток. Ядро энтероцита расположено в нижней базальной части клетки, лежащей на хорошо развитой, но нежной базальной мембране. Генеративной зоной слизистой оболочки двенадцатиперстной кишки служит эпителий крипт, в котором чаще представлены недифференцированные клетки-предшественники зрелых ворсинок, выполняющих всасывательную функцию. Перемещаясь к шейке, клетки эпителия созревают.

Слизистая оболочка тонкой кишки содержит специализированные клетки, выполняющие присущие только им функции. Так, бокаловидные клетки секретируют слизь, которая образуется в эндоплазматическом ретикулуме, затем в пластинчатом комплек-

се превращается в слизистые капельки и вытекает из апикальной части клетки. Доказано, что слизь защищает слизистую оболочку от различных повреждений и способствует регуляции бактериальной флоры кишечника. Бокаловидные клетки располагаются между всасывающими клетками ворсинок и генеративными клетками крипт, число их в дистальных отделах тонкой кишки увеличивается.

Тонкая кишка (*intestinum tenue*) — важнейшая часть гастроэнтеропанкреатической эндокринной системы. В ней продуцируется целый ряд регулирующих пищеварительную и моторную деятельность ЖКТ гормонов. В проксимальных отделах тонкой кишки представлен самый большой среди других органов ЖКТ набор эндокринных клеток. Они являются составной частью APUD-системы ЖКТ. Благодаря способности окрашиваться серебром и солями хрома, эти клетки (так называемые клетки Кульчицкого), располагающиеся у основания кишечных крипт, прежде назывались аргентафинными, аргирофильными или энтерохромафинными. Исследованиями последних десятилетий установлено, что эти клетки секретируют гормонально активные полипептиды, декарбоксилируют и усваивают предшественники биогенных аминов, образуя единую гормональную систему ЖКТ — APUD-систему. Известно несколько видов таких клеток, отличающихся друг от друга ультраструктурными признаками и содержанием пептидов. Свойство этих клеток — наличие мембраны, связывающей секреторные гранулы. Толщина мембраны составляет 100–500 нм и колеблется в зависимости от характера секрета. Гранулы обычно локализуются около ядра клетки на поверхности, обращенной в просвет крипт, и имеют на апикальной поверхности микроворсинки.

В эпителии, покрывающем пейеровы бляшки, имеются специализированные М-клетки, структурно и функционально связанные с межэпителиальными лимфоцитами. Функция М-клеток заключается в избирательной абсорбции и всасывании антигенов. По всем отделам кишечника рассеяны «хохолковые» клетки, на поверхности которых имеются длинные, выступающие в просвет кишки микроворсинки. Этим клеткам приписывают разнообразные функции, в том числе специализированную сенсорную рецепцию и избирательное всасывание. В эпителии крипт содержатся лимфоциты различной степени зрелости, которые происходят из лимфоцитов собственного слоя слизистой оболочки кишечника. Собственный слой тонкой кишки представляет собой соединительнотканную прослойку, которая создает целостность всасывающего эпителия, а также, по современным представлениям, является частью ретикулоэндотелиальной системы. Число и размеры лимфоидных скоплений увеличиваются в дистальном направлении. Особенно много их в тер-

минальном отделе подвздошной кишки, где они получили название пейеровых бляшек.

Лимфоидная ткань состоит из плазмочитов, плазмобластов и малых зрелых лимфоцитов, относящихся к В-клеткам. Лимфоидная ткань обеспечивает иммунную функцию кишечника. В собственном слое постоянно присутствуют мононуклеарные фагоциты (макрофаги), тканевые базофилы (тучные клетки), полиморфно-ядерные лейкоциты и эозинофилы.

Тонкая кишка на всем протяжении, кроме начальной части, подвижна, образует много петель, положение которых изменчиво. В стенке тонкой кишки различают слизистую, подслизистую, мышечную и серозную оболочки. Макроскопически поверхность слизистой бархатиста, что обусловлено круговыми складками, кишечными ворсинками и криптами. Длина располагающихся перпендикулярно оси кишки круговых складок составляет в среднем 50 мм, высота — 8 мм. При этом число и размеры складок уменьшаются в дистальном направлении. Уже в начальном отделе подвздошной кишки складки более плоские, а в конце ее практически отсутствуют. Слизистая оболочка образует выпячивания, не имеющие подслизистого слоя, которые носят название кишечных ворсинок и имеют пальцевидную и листовидную форму. Самые длинные (до 1,2 мм) и многочисленные (30–40 на 1 мм²) ворсинки находятся в тощей кишке. В подвздошной кишке их меньше (20–30 на 1 мм²), они значительно короче.

Наряду с кишечными ворсинками слизистая оболочка имеет крипты, представляющие собой трубчатые углубления эпителия до мышечной пластинки слизистой оболочки. В собственном слое ее располагаются лимфоидные фолликулы (пейеровы бляшки). Одиночные фолликулы можно обнаружить на всем протяжении тонкой кишки, особенно много их в дистальном отделе. Крупные скопления лимфоидной ткани (групповые фолликулы) в основном располагаются в слизистой оболочке подвздошной кишки против места прикрепления брыжейки. С возрастом их число убывает. Благодаря подслизистому слою, состоящему из рыхлой соединительной ткани, слизистая оболочка может перемещаться, образуя временные, так называемые функциональные складки.

Мышечная оболочка тонкой кишки представлена продольными и круговыми слоями гладкомышечных волокон, пучки которых идут спиралеобразно с различным отклонением витков. Серозная оболочка покрывает всю тонкую кишку, исключая место перехода висцеральной брюшины с кишки на брыжейку.

Толстая кишка (*intestinum crassum*) — конечная часть пищеварительного тракта, в которой происходит в основном всасывание воды и формирование из пищевой кашицы (химуса) оформленного

кала. В ней различают слепую (*caecum*), восходящую ободочную (*colon ascendens*), поперечную ободочную (*colon transversum*), нисходящую ободочную (*colon descendens*), сигмовидную (*colon sigmoideum*) и прямую (*rectum*) кишку. Восходящая ободочная кишка, переходя в поперечную ободочную, образует правый (печеночный) изгиб, а поперечная, переходя в нисходящую ободочную, — левый (селезеночный). Длина толстой кишки колеблется от 110 до 215 см, в среднем 150 см; ее диаметр достигает 7–14 см в проксимальном отделе и 4–6 см — в дистальном. Длина восходящей ободочной кишки в среднем составляет около 20 см, длина поперечной ободочной — 50 см, нисходящей — 9–12 см, а иногда до 25 см, сигмовидной — около 53–55 см. Внутренний диаметр толстой кишки колеблется от 5 до 8 см и уменьшается в направлении от слепой к прямой кишке.

Толстая кишка отличается от тонкой наличием лент, гаустр и сальниковых отростков. Образование лент связано с неравномерным распределением продольных мышечных пучков. Их ширина составляет около 1 см. Ленты стягивают и гофрируют кишку, образуя гаустры. Сальниковые отростки представляют собой выросты брюшины до 5 см длиной, которые содержат жировую ткань.

Стенка толстой кишки состоит из слизистой, подслизистой, мышечной и серозной оболочек. Слизистая не имеет ворсинок, а вместо круговых складок в ней видны полулунные складки, состоящие из слизистой оболочки, подслизистого и мышечного слоев. Поверхностный эпителий толстой кишки призматический высокий с базальным расположенным ядром.

Слизистая оболочка (*tunica mucosa*) покрыта однослойным цилиндрическим эпителием, находящимся на собственной соединительнотканной пластинке. Бокаловидных клеток, выделяющих слизь, значительно больше, чем в тонкой кишке. В собственной соединительнотканной пластинке залегают лимфатические фолликулы. Мышечный слой слизистой оболочки (*tunica muscularis mucosae*) значительно толще, чем в тонкой кишке.

Подслизистая основа (*tela submucosa*) образована рыхлой соединительной тканью, содержащей кровеносные, лимфатические сосуды и нервы. В ней имеется достаточно много лимфатических фолликулов. В мышечной оболочке (*tunica muscularis*) определяется сплошной слой круговых мышечных волокон, развитых неравномерно. В прямой кишке круговые волокна формируют внутренний сфинктер (*m. sphincter ani internus*). Продольный мышечный слой толстой кишки представлен в виде трех лент (*tenia coli*) — свободной, брыжеечной и сальниковой. Только на червеобразном отростке и прямой кишке они сливаются в сплошной мышечный слой. Свободная лента (*tenia libera*) находится на передней поверхности

слепой, восходящей и нисходящей кишки и на задней поверхности поперечной ободочной кишки. Брыжеечная лента (*tenia mesocolica*) располагается на поперечной ободочной кишке, к ней прикрепляется брыжейка. К сальниковой ленте (*tenia omentalis*) прикрепляется большой сальник (*omentum majus*). Мышечные ленты при сокращении укорачивают толстую кишку, но также выполняют функцию опоры для кольцевого мышечного слоя, составляющего основу полулунных складок. Между полулунными складками имеются выпячивания (*haustra coli*).

Серозная оболочка полностью (интраперитонеально) покрывает червеобразный отросток, слепую, поперечную ободочную и сигмовидную кишки. Остальные отделы кишечника покрыты с трех сторон (мезоперитонеально), а концевой отдел прямой кишки вообще лишен брюшины. В области свободной и сальниковой лент серозная оболочка образует отростки (*appendices epiploicae*).

Кровоснабжение кишечника осуществляется из верхней и нижней брыжеечных артерий, от которых отходят сосуды к различным отделам кишки. У стенки кишки артерии делятся на восходящую и нисходящую ветви, анастомозируя между собой, они образуют аркады — артериальные дуги, число которых особенно велико в наиболее подвижных отделах кишечника.

Венозный отток из всех интрамуральных венозных образований осуществляется в хорошо развитое подслизистое венозное сплетение. Верхняя и нижняя брыжеечные вены впадают в воротную вену. Лимфа в регионарные лимфатические узлы поступает по лимфатическим сосудам, которые формируются из капилляров лимфатических сетей всех слоев кишки: слизистой оболочки с ворсинками, подслизистого слоя, мышечной и серозной оболочек.

Иннервация кишечника обеспечивает его чувствительную и двигательную функции. Чувствительная функция кишечника связана с чувствительными волокнами спинномозговых нервов, блуждающего нерва и отростками чувствительных нейроцитов. Двигательная функция кишечника обеспечивается работой вегетативной нервной системы. Иннервация тонкой, восходящей и части поперечной ободочной кишки осуществляется ветвями от верхнего брыжеечного сплетения, а дистального отдела поперечной, нисходящей и сигмовидной — от нижнего брыжеечного сплетения. Нервные стволы, идущие от сплетения по ходу кровеносных сосудов к стенке кишки, содержат все виды волокон. В стенке кишки они образуют интрамуральный нервный аппарат, в который входят подслизистое (мейсснеровское), межмышечное (ауэрбаховское), субсерозное сплетения, а также тонкие нервные стволы с чувствительными нервными окончаниями во всех слоях кишки и двигательными — в мышечной оболочке кишки и сосудах ее стенки.

1.2. Физиология кишечника

Кишечник осуществляет две основные функции: пищеварительную и двигательную. Тонкая кишка выполняет наиболее важные пищеварительные функции, именно здесь наиболее интенсивно протекают процессы ассимиляции пищи. В ответ на механические и химические раздражения кишечные железы выделяют кишечный сок (до 2,5 л в сутки). В нем содержится 22 пищеварительных фермента, в том числе энтерокиназа, пептидаза, липаза, амилаза, сахараза. Пищеварение происходит как в просвете тонкой кишки (полостное), так и на поверхности микроворсинок кишечного эпителия (пристеночное, или мембранное). В процессе пищеварения осуществляется секреция биологически активных веществ, абсорбция (транспорт молекул через щеточную кайму, мембрану клетки, внутриклеточное пространство) и переход в кровь (адсорбция), соединение молекул с поверхностью слизистой оболочки без транспорта через мембрану (активный транспорт через мембрану), транспорт против градиента концентрации с использованием для этого процесса энергии (ускоренная диффузия при использовании переносчиков, электрохимического и концентрационного градиента и энергии), пассивная диффузия, экссудация, инсорбция (движение из просвета в кровь), эксорбция (движение из крови в полость), эксфолиация, сегментарные и перистальтические движения кишки различной протяженности, их электрический эквивалент.

Пристеночное пищеварение является заключительным этапом переваривания пищи. Далее следует процесс всасывания питательных веществ. В кровеносные капилляры проходят аминокислоты и глюкоза. Эмульгированные жиры всасываются в лимфатические капилляры. Для детей характерна повышенная проницаемость кишечной стенки, поэтому у них в небольших количествах из кишечника могут всасываться белки молока, яичный белок, а также кишечные яды и продукты неполного переваривания. Все это может приводить к различным токсикозам.

Всасывание осуществляется по мере продвижения пищи от двенадцатиперстной кишки к слепой. Для стенок тонкого кишечника характерны два вида движения: перистальтическое и маятникообразное. Перистальтика осуществляется в виде сокращения, которое возникает в начальных отделах тонкого кишечника и заканчивается у слепой кишки. В результате пищевые массы перемешиваются с кишечным соком, что способствует перевариванию пищи и ее продвижению. При маятникообразных движениях мышцы на небольшом участке кишечника то расслабляются, то сокращаются. Пищевые массы передвигаются при этом то в одном, то в другом направлении, что способствует интенсивному перемешива-

нию пищи. У детей мышечный слой менее развит, чем у взрослых, в связи с этим перистальтика выражена слабее и наблюдается склонность к запорам.

Не менее важна иммунная функция кишечника, которая играет большую роль во взаимодействиях организма хозяина с кишечными бактериями, вирусами, паразитами, лекарственными препаратами, химикалиями, а также при контакте с разными антигенными веществами. К их числу относятся экзогенные пищевые антигены, белки и пептиды пищи, аутогены десквамированных кишечных клеток, антигены микроорганизмов и вирусов, токсины и т. д. В дополнение к нормальной защитной роли кишечная иммунная система может быть значимой в патогенезе некоторых кишечных заболеваний. Иммуннокомпетентная лимфатическая ткань тонкой кишки составляет около 25% всей ее слизистой оболочки. В анатомическом и функциональном отношении эта ткань тонкой кишки делится на три отдела:

1) пейеровы бляшки — скопления лимфатических фолликулов, в которых собираются антигены и вырабатываются антитела к ним;

2) лимфоциты и плазматические клетки, вырабатывающие секреторные IgA;

3) внутриэпителиальные лимфоциты, в основном Т-лимфоциты.

Ассоциированная со слизистой оболочкой кишечника лимфоидная ткань формируется за счет В- и Т-лимфоцитов, НК-клеток, макрофагов, тучных клеток и эозинофилов. В соответствующих пропорциях они распределяются интраэпителиально, в собственной пластинке слизистой оболочки и в групповых лимфатических фолликулах (пейеровых бляшках). В стенках тонкой кишки различают одиночные лимфоидные узелки и лимфоидные бляшки, или, по Международной анатомической номенклатуре, групповые обобщенные лимфоидные (лимфатические) узелки (*nodi lymphatici aggregati*). Ранее в литературе их называли пейеровыми бляшками. Они встречаются исключительно в тонкой, главным образом подвздошной кишке.

Пейеровы бляшки (около 200–300 у взрослого человека) состоят из организованных скоплений лимфатических фолликулов, в которых находятся предшественники популяции лимфоцитов. Эти лимфоциты заселяют другие области кишечной слизистой оболочки и принимают участие в ее локальной иммунной деятельности. В этом отношении пейеровы бляшки могут быть рассмотрены как область, инициирующая иммунную деятельность тонкой кишки. Пейеровы бляшки содержат В- и Т-клетки, а в эпителии над бляшками локализовано небольшое количество М-клеток, или мембранных клеток. Предполагается, что эти клетки участвуют в создании благоприятных условий для доступа люминальных антигенов к субэпителиальным лимфоцитам.

Интерэпителиальные клетки тонкой кишки расположены между кишечными клетками в базальной части эпителия, ближе к базальной мембране. Их отношение к другим кишечным клеткам составляет примерно 1 : 6. Около 25% интерэпителиальных лимфоцитов имеют маркеры Т-клеток.

В слизистой оболочке тонкой кишки человека находится более 400 000 плазматических клеток на 1 мм^2 , а также около 1 млн лимфоцитов в расчете на 1 см^2 . В норме в тощей кишке содержится от 6 до 40 лимфоцитов в расчете на 100 эпителиальных клеток. Это означает, что в тонкой кишке кроме эпителиального слоя, разделяющего энтеральную и внутреннюю среды организма, существует еще мощный лейкоцитарный слой.

Как отмечено выше, иммунная система кишечника встречает огромное количество экзогенных пищевых антигенов. Клетки тонкой и толстой кишки продуцируют ряд иммуноглобулинов (IgA, IgE, IgG, IgM), но преимущественно IgA. Иммуноглобулины А и Е, секретируемые в полость кишки, по-видимому, адсорбируются на структурах кишечной слизистой оболочки, создавая в области гликокаликса дополнительный защитный слой.

Тонкая кишка — мощный эндокринный орган. Клетки слизистой оболочки двенадцатиперстной кишки синтезируют и хранят многие молекулы пептидной и непептидной природы, такие как серотонин, мелатонин, мотилин, соматостатин, вазоактивный интестинальный пептид (VIP) и др. В тонкой кишке большая часть эндокринных клеток (апудоцитов) находится в криптах двенадцатиперстной кишки, меньшая — в проксимальной части тощей кишки и еще меньшая — в дистальной части тощей кишки и в подвздошной кишке. Они располагаются поодиночке или гнездами из нескольких клеток среди неэндокринных энтероцитов и отличаются от них более крупными размерами и овальной или округлой формой. Многие эндокринные клетки часто имеют длинный апикальный отросток, который достигает просвета крипты и обеспечивает контакт клетки с внешней средой, выполняя рецепторную функцию. В апудоцитах всех типов обнаруживается полиморфно организованное ядро с конденсированным хроматином и хорошо контурируемым ядрышком. Цитоплазма содержит различное количество органелл, среди которых отчетливо выявляются митохондрии, рибосомы, полисомы, лизосомы и иногда вакуоли. Шероховатый и гладкий эндоплазматический ретикулум имеет обильные цистерны преимущественно в ЕС-, G-, D-, L- и P-клетках, в то время как эндокринные клетки других типов характеризуются слабо развитой эндоплазматической сетью. Пластинчатый комплекс (аппарат Гольджи) также отчетливо контурируется и проявляет признаки разной активности в зависимости от стадии функционального цикла клетки. В базальной части ци-

топлазмы под ядром выявляются секреторные гранулы различной величины и формы, что во многом коррелирует с типом гормона, синтезируемого той или иной эндокринной клеткой. Во время акта пищеварения двенадцатиперстная кишка принимает кислое содержимое желудка, выделяет свои секреты и изменяет рН химуса в щелочную сторону. Кишечное содержимое действует на эндокринные клетки и нервные окончания (хеморецепторы) слизистой оболочки, что обеспечивает координирующую роль антрального отдела желудка и двенадцатиперстной кишки, взаимосвязи желудка, поджелудочной железы, печени и тонкой кишки.

Клетки, синтезирующие биологически активные вещества, в том числе пептиды, в зависимости от иммунохимической реакции со специфическими антисыворотками к гастрину, секретину, холецистокинину, соматостатину получили буквенное обозначение. В тонкой кишке насчитывается в среднем 13 типов клеток. Помимо чисто эндокринной функции данные клеточные элементы играют роль депо биологически активных веществ, являющихся медиаторами автономной нервной системы, в том числе и пептидов, которые выделяются окончаниями как симпатических и парасимпатических, так и пептидергических нервных волокон. Клетки APUD-системы расположены как в интрамуральных ганглиях тонкой кишки, так и вне ее. Эндокринно-паракринные клетки рассматриваются как регулирующая или моделирующая система моторной и секреторной функции желудка и тонкой кишки. Они воспринимают химические или механические стимулы из полости желудка и кишки своей апикальной частью, которая представляет собой рецепторную поверхность, обращенную в просвет кишки. Эти клетки способны взаимодействовать с другими медиаторами и гормонами (секретином, гастрином, соматостатином, VIP), выделяемыми соседними клетками или доставляемыми кровью (глюкагоном, простагландинами, инсулином, нейротензином). Следует отметить, что нейрональные и эндокринно-паракринные элементы в стенке кишки составляют единую интегральную медиаторно-модуляторную систему, воздействующую биологически активными соединениями на мембраны клеток-мишеней (табл. 1).

Гидролиз компонентов пищи, всасывание его продуктов, их транспорт через энтероциты — самая важная и вместе с тем очень сложная функция тонкой кишки. Ассимиляция пищи связана с ее механическим размельчением, растворением, распадом на элементарные единицы: аминокислоты, моносахара, жирные кислоты, триглицериды. Согласно современным представлениям, ферментативный процесс превращения комплекса макромолекул в их субъединицы происходит на разных уровнях почти одновременно. А. М. Уголев [35] выделил три главных типа пищеварения: внекле-

точное, мембранное, внутриклеточное. Внеклеточное пищеварение (дистантное, полостное) обеспечивается ферментами, выделяемыми секреторными клетками поджелудочной железы, печени и тонкой кишки в просвет кишечника. Здесь происходит гидролиз крупных молекул. Мембранное (пристеночное, контактное) пищеварение осуществляется на поверхности щеточной каймы энтероцитов ферментами, которые синтезируются кишечными клетками. Ферменты выделяются поверхностью щеточной каймы.

Мембранное пищеварение — важный этап заключительных стадий гидролиза макромолекул. Внутриклеточное пищеварение обеспечивает расщепление цитоплазматическими ферментами субстратов, которые проникают через мембрану клеток. Оно может быть связано с транспортом малых молекул через клетку, ферментами цитозоля и лизосомальным гидролизом.

Таблица 1

Диффузная нейроэндокринная система пищеварительного тракта

Тип апудоцита	Локализация апудоцита	Основные продуцируемые вещества	Основные эффекты
D	Желудок, тонкая и толстая кишка, поджелудочная железа	Соматостатин	Тормозит выделение секретина, гастроингибирующего пептида, мотилина, гастрина, инсулина и глюкагона, уменьшает секрецию соляной кислоты, поджелудочного сока, моторную активность кишечника и кровотоков в чревных сосудах
D1	Поджелудочная железа, желудок, тонкая и толстая кишка	VIP	Тормозит действие холецистокинина, секрецию соляной кислоты и пепсина желудком, стимулированную гистамином. Расслабляет гладкие мышцы кровеносных сосудов, желчного пузыря, сфинктеров, усиливает панкреатическую секрецию
ECL	Желудок, тонкая кишка	Гистамин	Усиливает секрецию кислоты и пепсина в желудке, стимулирует секреторную активность поджелудочной железы, расширяет кровеносные капилляры, активирует моторную активность желудка и кишечника
EC	Желудок, тонкая и толстая кишка	Серотонин	Тормозит продукцию соляной кислоты в желудке, стимулирует кишечную секрецию, выделение пепсина, желчевыделение

[. . .]

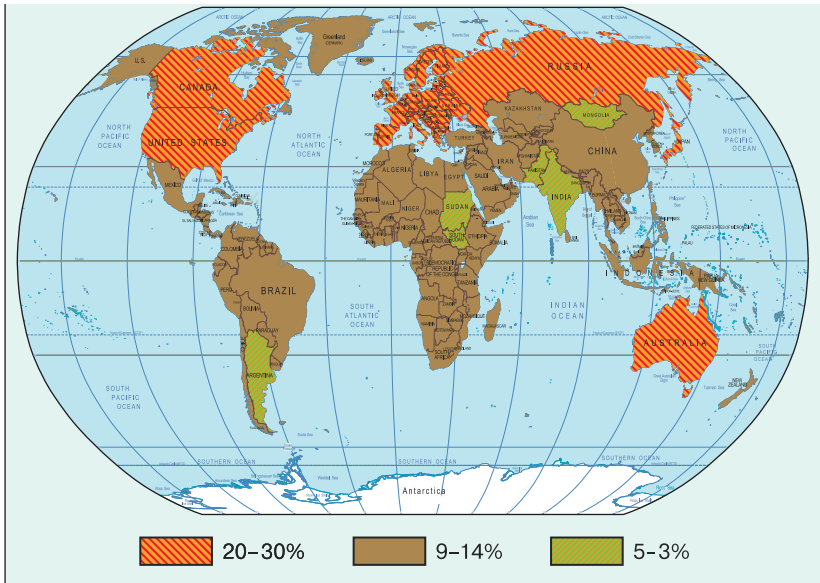


Рис. 1. Распространенность синдрома раздраженного кишечника

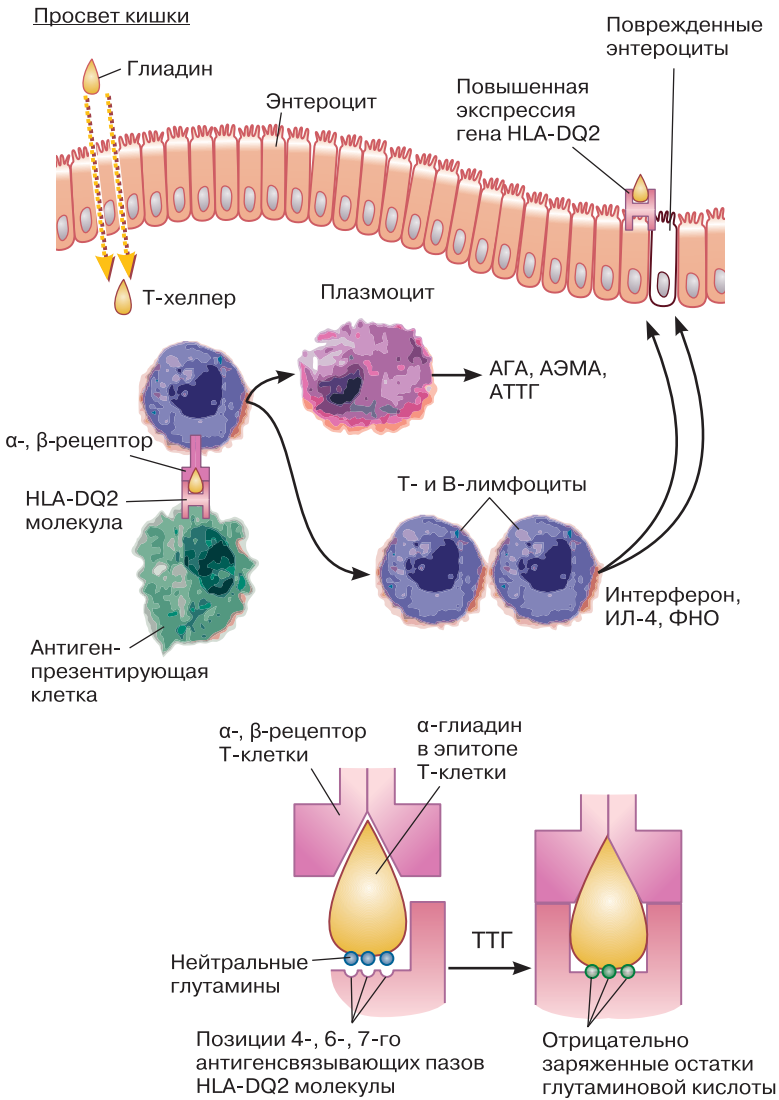


Рис. 2. Схема патогенеза глютеновой энтеропатии

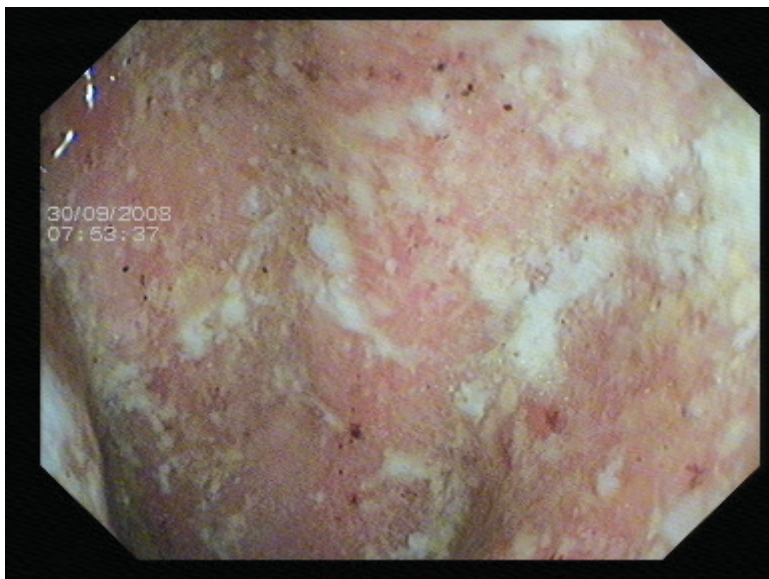


Рис. 3. Неспецифический язвенный колит

Эндоскопическая картина соответствует умеренной степени (II степени) поражения слизистой при неспецифическом язвенном колите: слизистая кишки выражено отечна, гиперемирована, зернистая, отмечается контактная кровоточивость, определяются множественные эрозии, геморрагии, фибриновый налет на стенках кишки (**К. В. Слепенкова**)

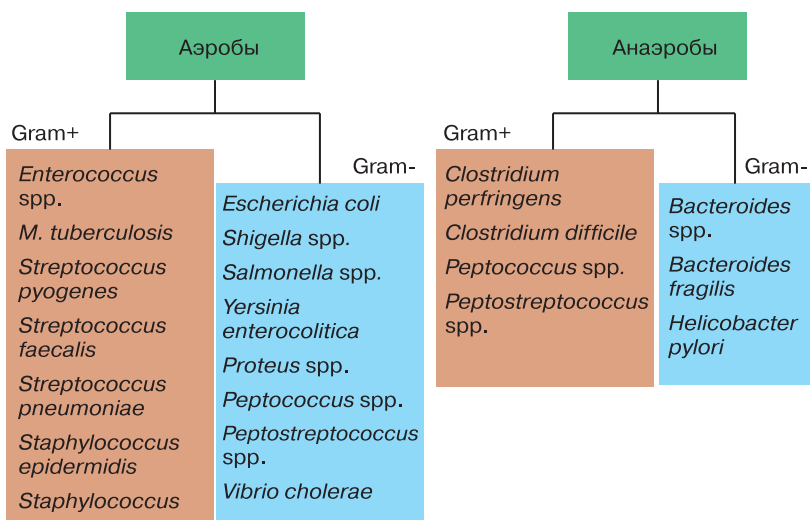


Рис. 4. Спектр антибактериальной активности альфа-нормикса

[. . .]

Новое учебное пособие «Болезни кишечника», написанное авторами Первого Московского государственного медицинского университета им. И. М. Сеченова, освещает современные взгляды на этиологию, патогенез, клиническое течение и лечение наиболее серьезной патологии органов пищеварительной трубки. Авторы книги проделали большой труд, собрав и систематизировав информацию по данной патологии. В книге в доступной форме предложены новейшие рекомендации по классификации и лечению, основанные на обзорах зарубежной и отечественной литературы. В конце учебника приведены тесты для самоконтроля.

Данная книга поможет студентам старших курсов медицинских вузов получить и систематизировать знания в этой области медицины, подготовиться к сдаче государственных экзаменов, а также будет хорошим подспорьем в практической деятельности врачей.

Информация об авторах:

Свиштунов Андрей Алексеевич — первый проректор, проректор по инновационной политике и международной деятельности, директор Научно-исследовательского института фармации ГБОУ ВПО Первый Московский государственный медицинский университет им. И. М. Сеченова; доктор медицинских наук, профессор.

Осадчук Михаил Алексеевич — заведующий кафедрой поликлинической терапии лечебного факультета ГБОУ ВПО Первый Московский государственный медицинский университет им. И. М. Сеченова; заслуженный деятель науки РФ, доктор медицинских наук, профессор.